

Viaje Alucinante (1966): un acercamiento atractivo al estudio de la Anatomía, mediante un recorrido por el interior del cuerpo humano

Juan A. Juanes Méndez

Departamento de Anatomía Humana. Facultad de Medicina. Universidad de Salamanca (España).

Correspondencia: Avda. Campo Charro s/n. 37007 -Salamanca (España).

e-mail: jajm@usal.es

Recibido el 10 de junio de 2013; aceptado el 5 de julio de 2013.

Resumen

Viaje Alucinante es una película de ciencia ficción que transcurre por el interior del organismo, presentándose a mitad de camino entre documental científico y fantasía. En ella un científico, dueño de una valiosa información para la seguridad del Estado, es víctima de un atentado terrorista que le deja en una situación de coma y al borde de la muerte. Para salvarse es necesario intervenir una zona del cerebro a la que no existe acceso mediante cirugía convencional. Gracias a los avances científicos logrados, se miniaturiza un submarino nuclear con una tripulación de neurocirujanos, que serán introducidos en el torrente sanguíneo del paciente, por vía intravenosa. Su misión será llegar hasta el cerebro, a través del sistema circulatorio y tratar de sanar la lesión. Un verdadero viaje fantástico. Destino el cerebro. La originalidad de su argumento hace que sea una película destacada entre los títulos de su género. Esta película constituye un recurso útil para la valoración crítica y análisis de conceptos sobre la anatomía corporal.

Palabras clave: anatomía Humana, circulación corporal, formación médica.

Summary

Fantastic Voyage is a science-fiction film that develops its action inside the human body, standing halfway between scientific documentary and fantasy. In its plot, a scientific possessing a valuable information for the State security suffers from a terrorist attack which leaves him in comma at death's door. To save his life, it is necessary to carry out an operation in a part of his brain to which there is no access through conventional surgery. Thanks to scientific advances achieved, a nuclear submarine is miniaturized with a crew of neurosurgeons inside, who will be incorporated into the patient's bloodstream intravenously. Its mission will be that of reaching the brain, through the circulatory system, and try to cure the lesion. A real amazing journey. Destination: the brain.

The originality of its plot makes this film be an outstanding title among those of its genre. This film also constitutes a very useful resource for critical value and analysis of concepts on human anatomy.

Keywords: Human Anatomy, Blood Circulation, Medical Training.

El autor declara que el artículo es original y que no ha sido publicado previamente.

Ficha técnica

Título: *Viaje Alucinante*.

Título Original: *Fantastic Voyage*.

Otros títulos: *Viaje fantástico* (Argentina), *El viaje fantástico* (Venezuela).

País: *Estados Unidos*.

Año: 1966.

Director: Richard Fleischer.

Música: Ernest Laszlo.

Fotografía: Andrew Lesnie

Montaje: William B. Murphy.

Guión: Harry Kleiner sobre un argumento de Otto Klement y Jay Lewis Bixby (Jerome Bixby), adaptado por David Duncan.

Intérpretes: Stephen Boyd, Raquel Welch, Edmond O'Brien, Donald Pleasence, Arthur O'Connell, William Redfield, Arthur Kennedy, Jean Del Val, Barry Coe, Ken Scott, Shelby Grant, James Brolin, Brendan Fitzgerald.

Color: color.

Duración: 100 min.

Género: aventura, fantasía, ciencia ficción.

Productora: Twentieth Century Fox Film Corporation (como Twentieth Century-Fox)

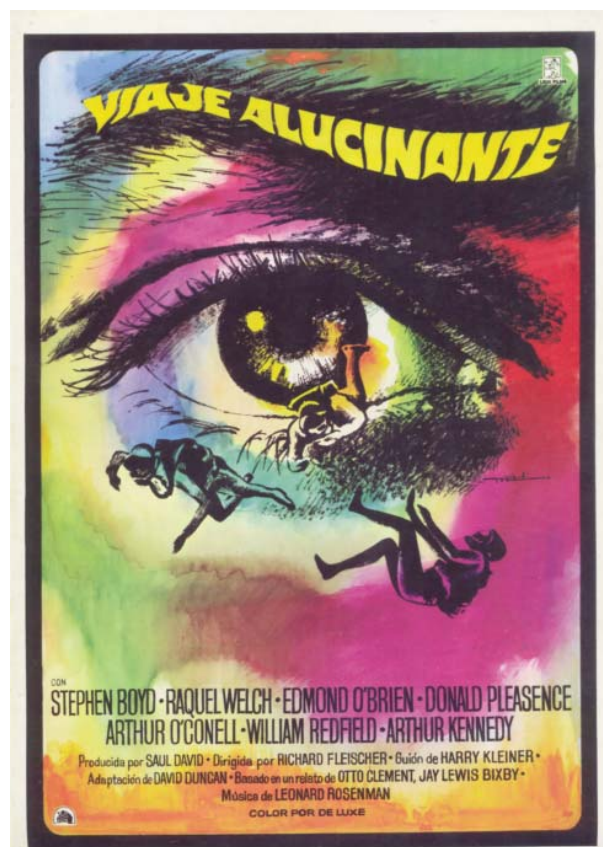Sinopsis: Narra la historia fantástica de un viaje por interior del cuerpo humano a través de un submarino tripulado, que ha sido disminuido de tamaño en el Centro de Miniaturización norteamericano, gracias a las investigaciones del profesor Bennet, científico que creó una fórmula que permite reducir el cuerpo humano a un tamaño microscópico durante un tiempo ilimitado. Cuando se dispone a entregar la fórmula al Pentágono, unos espías le provocan un accidente de tráfico que deja al profesor incapacitado para toda labor científica. Solo es posible su cura llegando hasta el cerebro. Para ello un grupo de científicos reduce su tamaño, hasta llegar a ser la milésima parte de lo que eran, y se embarcan, literalmente, en una excursión por el interior del organismo. Sólo disponen de una hora para realizar la misión, transcurrido ese tiempo, el microsubmarino en el que viajarán recuperará su tamaño inexorablemente. El científico parece ser que posee los conocimientos necesarios para que esta materia se mantenga reducida indefinidamente. La única manera de conseguir esa información es recuperando su vida, que solo puede solucionarse llegando hasta la zona lesionada en su cerebro. Durante el recorrido por el

cuerpo, sufren varios contratiempos a lo largo de su trayecto, viéndose alterada la ruta prevista inicialmente debido a la presencia de alguna patología que los obliga a atravesar el corazón y los pulmones antes de alcanzar su destino. Finalmente logran su objetivo para terminar saliendo del cerebro a través del nervio óptico y alcanzar el exterior en las inmediaciones del ojo, instantes antes de que finalizara el plazo previsto.

Premios: en 1966 obtuvo dos Oscar: a la Mejor dirección artística y color, efectos visuales y 5 nominaciones.

Enlaces: <http://www.imdb.com/title/tt0060397>

[Trailer inglés](#)



Introducción

En la formación médica, desde tiempos remotos hasta la actualidad, la Anatomía Humana ha constituido una de las bases esenciales de su malla curricular. Según Hipócrates “El estudio de la estructura del cuerpo humano es el principio de la medicina”. Tradicionalmente la

Anatomía Humana se ha enseñado a través de un sistema de clases magistrales, prácticas y seminarios; sin embargo existen otros procedimientos didácticos, como el cine o desarrollos tecnológicos multimedia, que están permitiendo la consolidación de los conocimientos anatómicos mediante recursos atractivos que captan el interés y la atención del estudiante. En este sentido la película *Viaje Alucinante* constituye un ejemplo claro de valoración y análisis de conceptos anatómicos. Se trata de adecuar toda una estructura docente de años, basados en el sistema de conferencias, clases magistrales, clases prácticas y seminarios, donde el profesor solo interactuaba de forma directa con el alumno para que éste adquiriera aprendizaje teórico sobre la estructura macroscópica de los diferentes aparatos y sistemas que componen el organismo humano. Mediante recursos cinematográficos adecuados se puede ofrecer un nuevo estilo didáctico para fomentar el aprendizaje universitario^{1,2}. Se pretende con estos procedimientos basados en películas, que el proceso de enseñanza-aprendizaje en Anatomía Humana no se fundamente únicamente en principios memorísticos, sino que mediante el empleo de métodos activos de aprendizaje como es el cine, se logre alcanzar niveles de formación médica, donde la imagen cinematográfica juega un papel determinante como fuente de información.

Recorrido anatómico efectuado por el interior del organismo

Para alcanzar la zona cerebral afectada, el recorrido se inicia a nivel de una inyección en la arteria carótida (Fotos 1 y 2). Todo el recorrido será seguido desde el exterior mediante un mapa vascular que les orienta de la localización del submarino en todo momento de la travesía (Foto 3).

Ya en su interior la tripulación visualiza los hematíes cargados de oxígeno junto con los leucocitos flotado por el flujo sanguíneo (Foto. 4).

Una primera complicación del viaje surge cuando el submarino es arrastrado hacia la vena yugular, a través de una fístula arteriovenosa.

En esta zona, el aspecto rojizo que presentaba la parte arterial, ahora se transforma en una coloración más azulada, para diferenciar la parte venosa.

Al no poder retroceder por la vena yugular, la tripulación del submarino debe adentrarse en el corazón. Esto les supone un nuevo riesgo debido a que los latidos cardíacos y las propias turbulencias sanguíneas de la víscera cardíaca podrían afectar a la maquinaria del submarino.




Foto 1. Introducción del submarino "Proteus", por la arteria carótida del paciente, el científico Bennet.

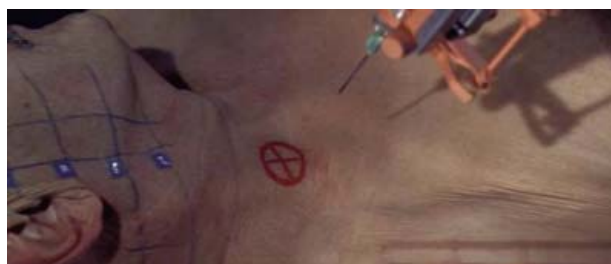

Foto 2. Zona de inyección marcada, para la introducción del microsúbrmarino "Proteus", a través de la arteria carótida del paciente.




Foto 3. Seguimiento desde el exterior de la trayectoria del "Proteus" por el árbol vascular.



Foto 4. Observación desde el submarino, de los componentes del torrente circulatorio.

Para evitar esta adversidad, el equipo médico que coordina la operación desde el exterior, propone que se pare el corazón durante un minuto, para que durante este periodo de tiempo lo atraviese sin dificultad. Para ello deciden realizar el paro cardíaco, nada más hacer su

entrada por la aurícula derecha, a través de la vena cava superior.

Durante su transcurrir por el corazón, de la aurícula derecha pasa al ventrículo derecho a través de la válvula aurículo-ventricular (tricúspide). Ya en el ventrículo se aprecia un endocardio muy bien simulado, en donde se observan las paredes con sus músculos pectíneos y papilares, desde donde parten las cuerdas tendinosas que amarran en las valvas de la válvula tricúspide.

El submarino, hará su salida de la víscera cardíaca a través de las válvulas sigmoideas de la arteria pulmonar. El endotelio vascular está bien reconstruido, mostrando escenas en las que se visualiza el intercambio gaseoso.

Un nuevo contratiempo aparece, cuando parte de la tripulación del micros submarino tiene que salir fuera para reparar la presión en los tanques de oxígeno. Para ello deberán atravesar la pared de un alveolo para recuperar y abastecer nuevamente a la nave de oxígeno. En el interior del alveolo se aprecian pequeñas motas negras microscópicas correspondientes a depósitos de polvo y de carbón.

El "Proteus" continúa el viaje hacia su objetivo atravesando la cavidad pleural. Desde aquí llegarán al sistema linfático, reconstruido a modo de un conjunto de fibras reticulares, para proseguir su viaje por el sistema venoso.

En este momento de la travesía, el sistema inmunitario del paciente, comienza a atacar al submarino y a su tripulación al detectarlos como intrusos dentro del organismo. Este nuevo contratiempo les obliga a buscar otra ruta alternativa, por lo que deciden ir hacia el oído interno y el conducto endolinfático. En esta zona, la caída accidental de un instrumental quirúrgico del equipo médico que está en el exterior, provoca vibraciones en el aparato auditivo del paciente, lo que sumerge al submarino en una tormenta oscilatoria por el líquido endolinfático. En la reconstrucción de la cóclea membranosa se aprecian la células de Hensen, que sirven de soporte al órgano de Corti (receptor del sentido de la audición), donde, entre sus cilios, queda atrapada la ayudante del neurocirujano, el cual al acudir a su rescate se ve atacado por los anticuerpos titulares.

Abandonan el oído interno hacia las estructuras vasculares de la base del cerebro, cruzando el espacio subaracnoideo. En el fondo de la imagen, va quedando a lo lejos la membrana del tímpano y los huesecillos del oído medio.

Antes de alcanzar el coágulo cerebral que deberían reparar, el micros submarino surca una amplia y densa red neuronal, en donde el impulso nervioso recorre los axones en forma de flashes lumínicos (Foto 5). Dentro de un abundante bosque dendrítico se encuentra enclavado el coágulo, el cual comienzan a disolverlo mediante disparos con un láser.

La salida de la nave al exterior se realiza a través del nervio óptico, hasta alcanzar el globo ocular, y mediante las lágrimas efectuaron su evacuación (Foto 6). Con un porta de cristal, son recogidos para regresarlos a su tamaño natural (Foto 7 y 8).

Durante este recorrido, existen numerosas incoherencias e imprecisiones anatómicas y clínicas, que permiten llevar a cabo una amplia discusión para afianzar así los conocimientos anatómicos. Quizás uno de los errores que llama la atención, entre otros, es precisamente la situación del propio coágulo, que debería estar localizado en un vaso sanguíneo y no en el árbol dendrítico. Muchos otros fallos morfológicos vienen dados por la propia reducción anatómica, en donde los tamaños de algunas estructuras no están bien proporcionados. Solamente fruto de la ficción y de la fantasía se entienden como aparecen representadas las escenas; buscando la originalidad del argumento y el entretenimiento más que una lección magistral de anatomía humana. Los



Foto 5. Visualización de la red neuronal con los axones y árbol dendrítico.

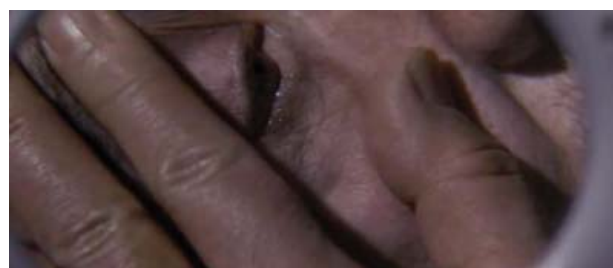

Foto 6. Globo ocular de Bennet por donde efectuaron la salida al exterior.

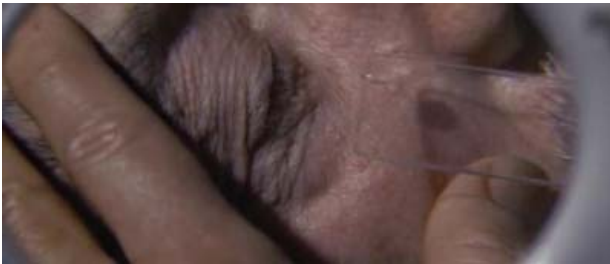

Foto 7. Recogida en porta una gota de lágrima donde se encuentran los tripulantes.



Foto 8. Fase de recuperación del tamaño natural y final de la película.

efectos especiales van acorde con los años, todo tiene una imagen muy psicodélica. La sangre, los glóbulos blancos o las cavidades de los órganos, todo con luces de colores rojas o azules, como el clásico recipiente luminoso con agua y burbujas de colores que se mueven a un ritmo lento. Pero no obstante, estos efectos especiales causaron sensación en la época y así fueron recompensados con un Oscar de la Academia de Hollywood (también ganó el premio por la mejor dirección artística).

Isaac Asimov, consciente de estos fallos, en sus dos novelas con el mismo título de *Viaje Alucinante*, (Foto 9) en la cual tiene en cuenta estos fallos y los arregla, dándole un enfoque más científico, aunque sin lograrlo del todo. Isaac Asimov³ novelizó la película aunque cambiando varios detalles y mejorando los hechos científicos que se veían en pantalla, porque quedaron algunas cosas en el tintero.

La película titulada *El chip prodigioso* (1987) de Joe Dante, también de ciencia-ficción y en la misma línea argumental; mejora los efectos especiales. Esta película fue dirigida por Joe Dante, y fue protagonizada por Meg Ryan, Martin Short, Dennis Quaid y Kevin McCarthy (entre otros/as). Estuvo producida por Steven Spielberg. En este caso, es más espectacular el viaje intravenoso producido por Spielberg, que sigue los argumentos de la película *Un viaje alucinante*. La diferencia en el tiempo hace que el chip prodigioso, su diseño de producción esté mejor conseguido.

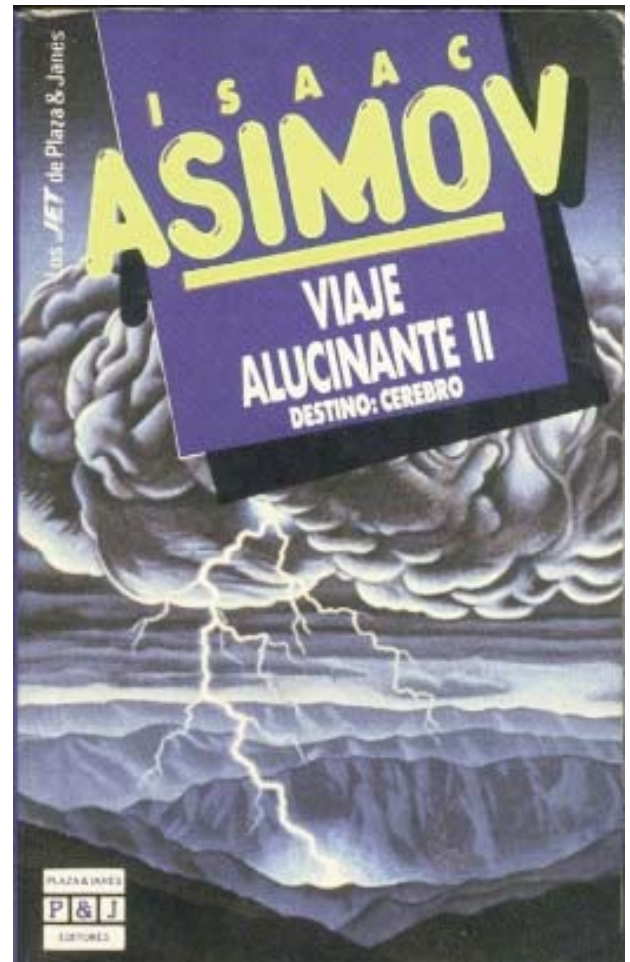


Foto 9. Portada de la novela de Isaac Asimov, bajo el título *Viaje Alucinante II*, publicada en Estados Unidos en 1987, escrito al considerar que la primera novela no lo satisfacía y no la sentía como propia, por lo que decidió escribir una nueva versión.

Consideraciones finales

Parece evidente que el cine tiene un enorme valor educativo, siendo una herramienta que permite transmitir conceptos y conocimientos, por lo que se debería aprovechar el potencial que tiene el medio cinematográfico^{4,5}. A través de una película, como la que hemos presentado, se puede transmitir rápidamente una idea, un concepto, hacer pensar, etc... constituyendo así un buen medio de formación médica.

Las actividades propias de la enseñanza de la medicina que los docentes realizamos se encuentran inevitablemente unidas a los procesos de aprendizaje, de manera tal, que se requiere un esfuerzo que va dirigido a canalizar una energía en una dirección determinada, y además realizar las operaciones cognitivas adecuadas con la información disponible.

Desde la perspectiva docente, se hace pertinente considerar, que estas herramientas visuales pasan a convertirse en elementos configuradores de una nueva relación profesor-alumno, profesor-aula, profesor-entorno, alumno-contenido, alumno-objetivos, etc., afectando, sustantivamente, a todo lo que son procesos de aprendizaje, considerando su estructura y resultados, procesos cognitivos, actitudes, valoraciones y roles de los miembros del proceso educativo⁶. Por otro lado, estos medios facilitan la comprensión de los contenidos didácticos y generan estímulos, sugerencias y vivencias en instancias directas de aprendizaje.

La relación entre desarrollo de los aprendizajes y utilización de la pedagogía visual con el cine como base de medio didáctico, nos plantea ciertas evidencias que vendrían a determinar la existencia de conexiones entre su uso y las teorías y corrientes del aprendizaje.

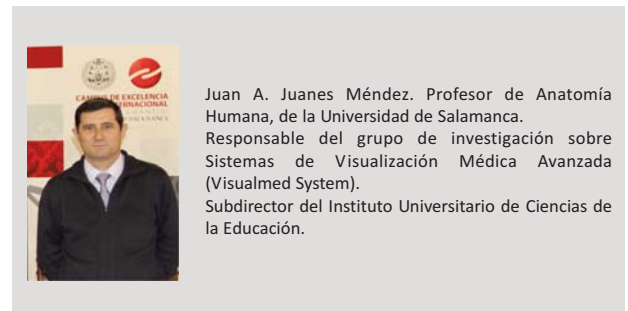La educación en general ha asumido en los últimos años una apertura a la utilización de los medios audiovisuales bajo un prisma innovador, motivando de esta manera, cambios profundos en los modos y metodologías de enseñanza dónde el impacto y la transformación que hoy están produciendo los medios y las tecnologías de información en la cultura y la sociedad trasuntan e influyen este marco educativo incorporándose como una real herramienta para generar situaciones creativas de aprendizajes.

No cabe duda que la película *Viaje Alucinante* constituye un recurso audiovisual muy útil para la valoración crítica y análisis de conceptos básicos y elementales

sobre la anatomía humana. Cada una de las diferentes estructuras anatómicas por las que se va recorriendo da pie a un comentario didáctico que permitirá afianzar conceptos sobre la morfología corporal, de una forma atractiva.

Referencias

1. García Sánchez, J.E. y García Sánchez, E. La revista de medicina y cine y la formación médica. Rev Med Cine [Internet]. 2012; 8:51-52. Disponible en: http://revistamedicinacine.usal.es/index.php/es/archivos/doc_download/451-vol8num2editoriales
2. García Sánchez, J.E.; Trujillano Martín, I. y García Sánchez, E. Medicina y cine ¿Porqué? Rev Med Cine [Internet]. 2005; 1:1-2. Disponible en: <http://revistamedicinacine.usal.es/index.php/es/vol1/num1/535>
3. Asimov, I. Viaje alucinante II. Destino: cerebro. Barcelona: Plaza & Janés; 1990.
4. Amar Rodriguez V. Comprender y disfrutar el cine. La gran pantalla como recurso educativo. Huelva: Grupo Comunicar Ediciones; 2003.
5. Alexander M, Lenahan P, Pavlov A. Cinemeducation: a comprehensive guide to using film in medical education. Abingdon: Radcliffe Publishing Ltd; 2005.
6. Darbyshire D, Baker P. A systematic review and thematic analysis of cinema in medical education. Med Humanit. 2012;38:28-33.



Juan A. Juanes Méndez. Profesor de Anatomía Humana, de la Universidad de Salamanca. Responsable del grupo de investigación sobre Sistemas de Visualización Médica Avanzada (Visualmed System). Subdirector del Instituto Universitario de Ciencias de la Educación.