

Neurología: Accidente cerebrovascular

Ficha técnica

Título: *St. Vincent.*

Título original: *St. Vincent.*

País: Estados Unidos.

Año: 2014.

Director: Theodore Melfi.

Música: Theodore Shapiro.

Fotografía: John Lindley.

Montaje: Sarah Flack, Peter Teschner.

Guión: Theodore Melfi.

Intérpretes: Bill Murray, Melissa McCarthy, Naomi Watts, Chris O'Dowd, Terrence Howard, Jaeden Lieberher, Kimberly Quinn, Lenny Venito, Nate Corddry, Dario Barosso, Donna Mitchell, Ann Dowd, Scott Adsit, Reg E. Cathey, Deirdre O'Connell,...

Color: color.

Duración: 103 minutos.

Género: comedia, drama.

Idioma original: inglés, español.

Productoras: Chernin Entertainment, Crescendo Productions, Goldenlight Films, The Weinstein Company.

Sinopsis: "Maggie (Melissa McCarthy) es una madre separada que se muda a Brooklyn con su hijo de 12 años, Oliver (Jaeden Lieberher). Al tener que trabajar muchas horas, no le queda más opción que dejar a Oliver al cargo de su nuevo vecino, Vincent (Bill Murray), un jubilado cascarrabias aficionado al alcohol y a las apuestas. Pronto, una peculiar amistad florece entre ellos. Junto a una stripper embarazada llamada Daka (Naomi Watts), Vincent conduce al chico por todas las paradas que conforman su rutina diaria: las carreras de caballos, el club de striptease, y su bar habitual. Pero mientras Vincent cree que ayuda a Oliver a hacerse un hombre, éste comienza a ver en el viejo gruñón algo que nadie más ve: un hombre incomprendido de buen corazón" (FilmAffinity).

Enlaces:

<http://www.filmaffinity.com/es/film453359.html>

<http://www.imdb.com/title/tt2170593>

[Tráiler en español](#)



Acción: Nueva York, época actual.

Cartel español.



Un varon de edad avanzada, fumador...



...de vida sedentaria y desordenada,...



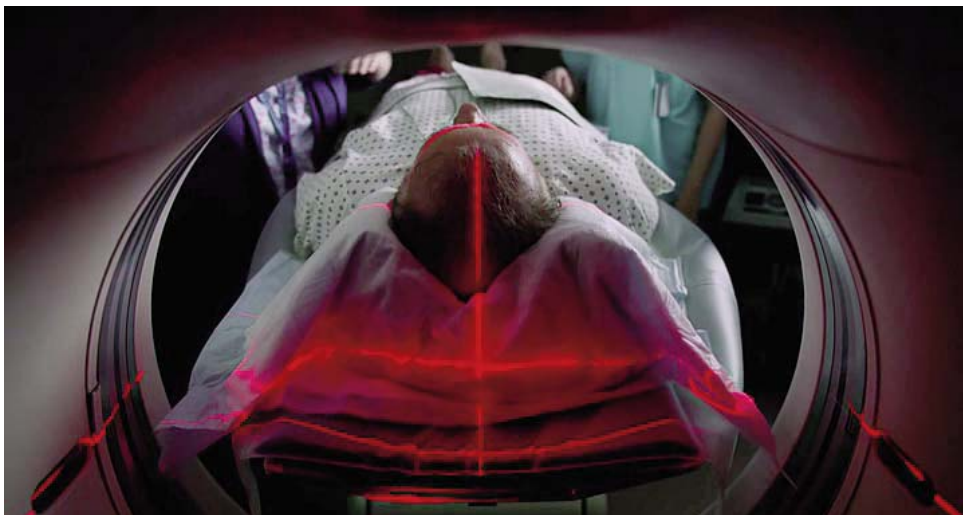...que consume grandes cantidades de alcohol...



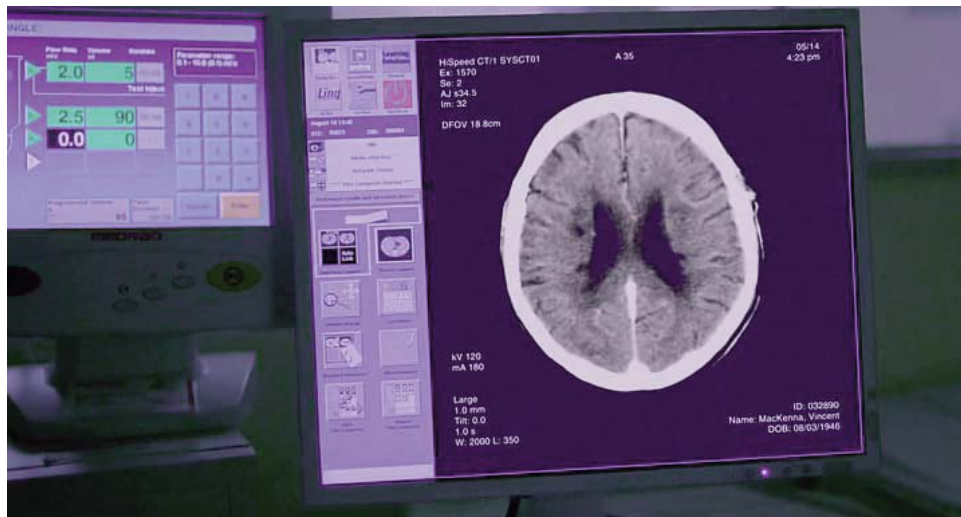...y tiene una dieta poco equilibrada y rica en colesterol,...



...sufre bruscamente una pérdida de conciencia...



... a consecuencia de la cual es ingresado en un hospital, donde se le practica un TAC...



... con la siguiente imagen.



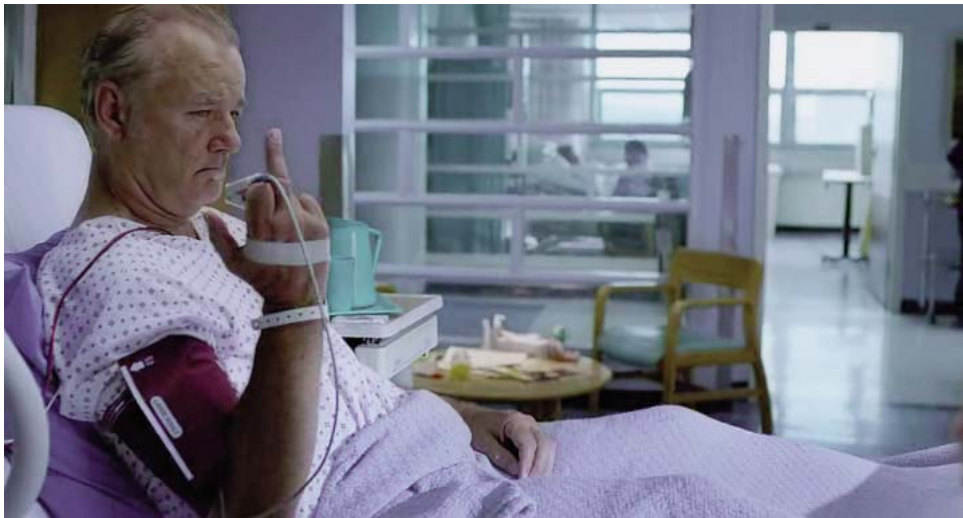Aparentemente ha sufrido un accidente cerebrovascular y presenta...




...desviación de la comisura labial derecha,...



...dificultad en el habla,...



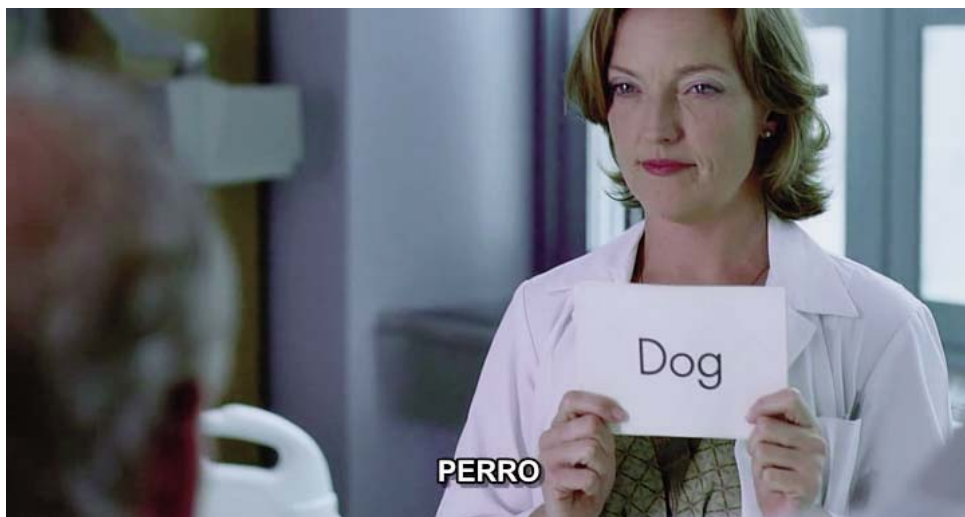...irritabilidad,...



...depresión,...



...pérdida de fuerza en las piernas,...



Inmediatamente comienza la rehabilitación logopédica,...



...física,...



...y de coordinación.



Es dado de alta con una hemiparesia derecha residual (contralateral) para la que...



... necesita apoyo de un bastón.

María García Moro¹, Enrique García Sánchez^{2,3,4}, José Elías García Sánchez^{2,3,4}

¹Facultad de Farmacia. Universidad de Salamanca (España).

²Departamento de Ciencias Biomédicas y del Diagnóstico. Facultad de Medicina. Universidad de Salamanca (España).

³IUCE (Instituto Universitario de Ciencias de la Educación). Universidad de Salamanca (España).

⁴IBSAL (Instituto de Investigación Biomédica de Salamanca) (España).

Correspondencia: José Elías García Sánchez. Facultad de Medicina. Avda. Alfonso X El Sabio s/n. 37007 Salamanca (España).

e-mail: joegas@usal.es