

## Ruptura uterina, hemorragia obstétrica y muerte materna. *El Rito* (2011)

Oscar Rubén Treviño-Montemayor, Abel Guzmán-López

Departamento de Obstetricia. Hospital Universitario 'Dr. José E González'. Facultad de Medicina, Universidad Autónoma de Nuevo León (México).

Autor para correspondencia: Oscar Rubén Treviño-Montemayor. Correo electrónico: [dr\\_ortm@hotmail.com](mailto:dr_ortm@hotmail.com)

Recibido el 11 de marzo de 2016; aceptado el 15 de abril de 2016.

**Como citar este artículo:** Treviño-Montemayor OR, Guzmán-López A. Ruptura uterina, hemorragia obstétrica y muerte materna. *El Rito* (2011). Rev Med Cine [Internet] 2016;12(3): 177-180.

### Resumen

En el film *El Rito*, se muestra a un seminarista con dudas sobre sus creencias religiosas quien es enviado con un mentor, el padre/exorcista Lucas quien se encuentra en sesiones de exorcismo hacia una joven gestante aparentemente afectada por una posesión demoníaca. Durante las sesiones la joven presenta agravamiento, y es hospitalizada, sufriendo de manera aguda hemorragia obstétrica con pérdida del producto de la gestación y culminando en muerte materna. Se pretende presentar a la ruptura uterina como una posibilidad diagnóstica, con discusión sobre esta entidad diagnóstica, y posteriormente hacer énfasis en la utilidad del cine en la enseñanza médica en medicina general y área de especialidades.

**Palabras clave:** hemorragia obstétrica, muerte neonatal, ruptura uterina.

## Uterine rupture, obstetrical hemorrhage and maternal death. *The Rite* (2011)

### Summary

In the film *The Rite*, a seminarist is shown with doubts about his religious beliefs, therefore is sent with a mentor, the Father and exorcist Lucas who is performing an exorcism session to a young pregnant woman apparently affected by demonic possession. During the sessions the patient presents exacerbation of the signs and is hospitalized, acutely suffering from obstetric hemorrhage with loss of the product of pregnancy, culminating in maternal death. It is intended to present to uterine rupture as a diagnostic possibility, with discussion of this diagnostic entity, and then emphasize the usefulness of cinema in medical education in general medicine and specialty area.

**Keywords:** Obstetric hemorrhage, Neonatal death, Uterine rupture.

Los autores declaran que el artículo es original y que no ha sido publicado previamente.

## Ficha técnica

**Título:** *El Rito*.

**Título original:** *The Rite*.

**País:** Estados Unidos, Hungría, Italia.

**Año:** 2011.

**Director:** Mikael Hafström.

**Música:** Alex Heffes.

**Fotografía:** Ben Davis.

**Montaje:** David Rosenbloom.

**Guión:** Michael Petroni sobre el libro *The Rite: The Making of a Modern Exorcist* de Matt Baglio.

**Intérpretes:** Anthony Hopkins, Colin O'Donoghue, Alice Braga, Ciarán Hinds, Toby Jones, Rutger Hauer, Marta Gastini, Maria Grazia Cucinotta, Arianna Veronesi, Andrea Calligari, Chris Marquette, Torrey DeVitto,...

**Color:** Color.

**Duración:** 114 minutos.

**Género:** Drama, horror, misterio, thriller.

**Sinopsis:** "Michael Kovak (Colin O'Donoghue), un decepcionado seminarista norteamericano, decide asistir a un curso de exorcismos en el Vaticano, lo que hará que su fe se tambalee y tenga que enfrentarse a terribles fuerzas demoniacas. En Roma conocerá al Padre Lucas (Hopkins), un sacerdote poco ortodoxo que le enseñará el lado oscuro de la Fe". (FilmAffinity).

**Productora:** New Line Cinema, Contrafilm, Mid Atlantic Films, Hungarian National Film Office, Rome Film Commission, Lazio Film Commission, Italian Tax Credit, Mouse Film.

**Enlaces:**

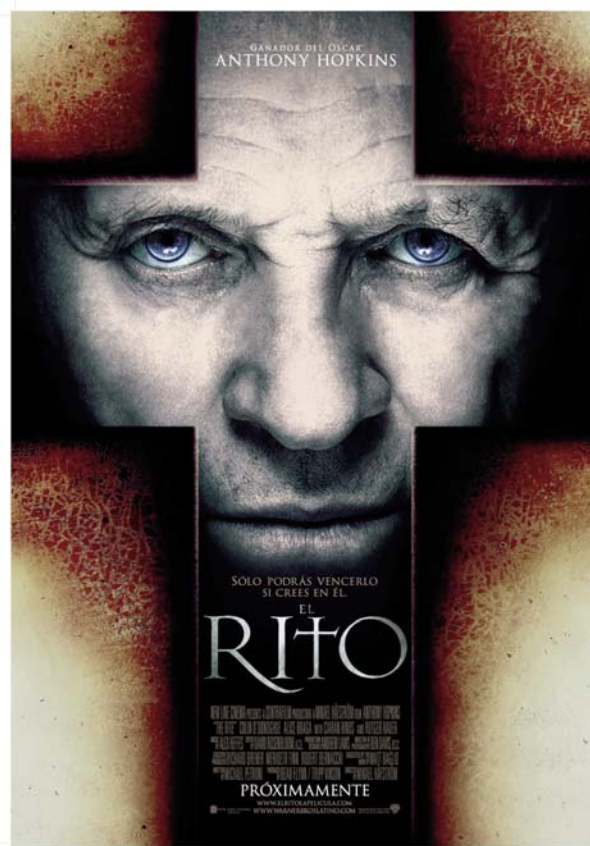
[http://www.imdb.com/title/tt1161864/?ref=fn\\_al\\_tt\\_1](http://www.imdb.com/title/tt1161864/?ref=fn_al_tt_1)

<http://www.filmaffinity.com/es/film294262.html>

### Trailer

*El Rito (The Rite)* es una película norteamericana estrenada en el año 2011, la cual es una coproducción entre USA y Hungría con participación de las productoras New Line Cinema, Contrafilm, Mid Atlantic Films y Hungarian National Film Office, distribuida por Warner Bros. Dirigida por Mikael Hafström, con guión elaborado por Michael Petroni, basado en el libro de Matt Baglio.

Perteneciente al género horror, misterio o thriller, mantiene tintes dramáticos al valorar el entorno de los personajes. Recibió 1 premio en 2011 (sonido) y 4 nominaciones. Destaca entre el reparto la aparición de

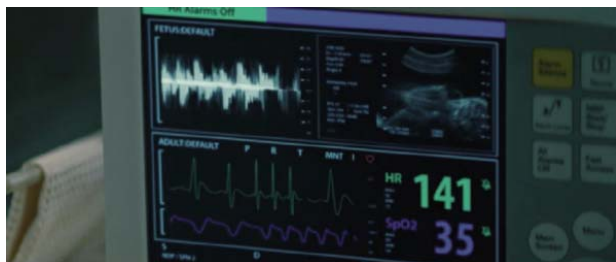

Anthony Hopkins como el padre Lucas, y de Marta Gastini como Rosaria, una joven gestante de 16 años quien sufre de una posesión demoníaca y posterior complicación del embarazo sobre lo que se basa el presente escrito.

En el film, se muestra a un seminarista americano (Colin O'Donoghue) enviado a Italia para tomar un curso de exorcismos; dentro del curso impartido por el padre Xavier se demuestran sus dudas hacia la religión por lo cual es enviado con el padre Lucas (Anthony Hopkins) un exorcista de la orden de los Jesuitas. En su primer encuentro, es testigo de una sesión de exorcismo llevada a cabo por el padre Lucas hacia una joven llamada Rosaria de 16 años que se encuentra cursando embarazo aparentemente del segundo trimestre, explicando la necesidad de múltiples sesiones para lograr el objetivo.

Posteriormente las condiciones de la joven se agravan, teniendo la necesidad de permanecer internada para su vigilancia. En el centro hospitalario se muestra a la paciente con sujeción en la camilla, con monitoreo materno y fetal; de manera súbita se presenta un período de estrés posterior a lo cual se presenta una alteración

abrupta de la frecuencia cardiaca materna y se evidencia sangrado transvaginal de inicio espontáneo con coloración rojo brillante moderada, posteriormente se agrega trabajo de parto pretérmino precipitado, con muerte neonatal del producto. En la siguiente escena, se explica por parte de los médicos tratantes la muerte materna secundaria a 'hemorragia interna masiva', sin proporcionar información más detallada sobre el caso (fotos 1-4).



**Foto 1.** Elevación de la frecuencia cardiaca materna.



**Foto 2.** Sangrado transvaginal.



**Foto 3.** Muerte neonatal.

Si se intenta dilucidar la causa obstétrica de la muerte materna y neonatal, el cuadro podría encajar en la ocurrencia de hipertonía uterina seguida de una ruptura uterina espontánea con resultados fatídicos para el binomio materno-fetal. Podría destacarse la falta de vigilancia estrecha de una paciente de alto riesgo obstétrico mostrada en el filme, así como la respuesta tardía por parte del personal médico lo cual es crucial para el manejo de esta entidad.



**Foto 4.** Causa de muerte materna 'hemorragia interna', hemorragia obstétrica.

La ruptura uterina es una de las causas de sangrado transvaginal del segundo y tercer trimestre del embarazo. Se erige como una complicación obstétrica rara que consiste en una solución de continuidad de la pared uterina en todas sus capas, lo cual conlleva un alto riesgo de morbilidad y mortalidad tanto materna como fetal. Su incidencia es variable según los estudios analizados, oscilando desde 1 en 1235 – 4366<sup>1</sup>. Esta entidad ha sido relacionada a pacientes con incisiones uterinas previas, comúnmente por cesáreas ya que es aún más rara su ocurrencia en pacientes sin cicatrices uterinas<sup>2,3</sup>.

Dentro de los factores de riesgo, se ha propuesto como el principal la cicatriz uterina previa aunada a trabajo de parto, otros factores se representan por la inducción y conducción de trabajo de parto con oxitocina<sup>4</sup>, presentaciones anómalas, distocia del trabajo de parto, multiparidad, macrosomía, entre otros<sup>1,5</sup>.

Su presentación es variable, presentando entre los signos y síntomas clásicos dolor abdominal agudo e intenso, aparición de sangrado transvaginal rojo brillante en moderada cantidad, alteraciones de la frecuencia cardiaca fetal, elevación de la altura de presentación<sup>6</sup>. Puede presentarse durante el proceso de trabajo de parto o incluso ser evidenciada posterior a la extracción de la placenta<sup>7,8</sup>. Entre las posibles complicaciones maternas se presentan hemorragia obstétrica severa, lesiones vesicales<sup>8</sup>, incluso muerte materna por choque hipovolémico<sup>3,4,9</sup>; en el producto la principal complicación será el sufrimiento fetal agudo con hipoxia neonatal y riesgo de muerte.

El paso inicial para un manejo adecuado es la sospecha diagnóstica<sup>10</sup> con evaluación materna y fetal, con atención del nacimiento por la vía más rápida posible y posterior evaluación de la lesión valorando la posibilidad

de reparación de la lesión o realización de histerectomía obstétrica.

El uso del cine para brindar ejemplos de casos clínicos, con posterior discusión sobre los signos y síntomas mostrados, para establecer posibilidades diagnósticas y plantear diferentes manejos, ya sea acorde a lo presentado en la pantalla o difiriendo de ello, representa una herramienta útil en la enseñanza médica ya que se trata de una opción atractiva y alternativa para estudiantes de medicina general como para médicos especialistas y sesiones de discusión como base para la continua actualización del conocimiento médico y científico.

## Referencias

- Gibbins KJ, Weber T, Holmgren CM, Porter TF, Varner MW, Manuck TA. Maternal and fetal morbidity associated with uterine rupture of the unscarred uterus. *Am J Obstet Gynecol.* 2015;213 (3):382.e1-6.
- Guiliano M, Closset E, Therby D, LeGoueff F, Deruelle P, Subtil D. Signs, symptoms and complications of complete and partial uterine ruptures during pregnancy and delivery. *Eur J Obstet Gynecol. Reprod. Biol.* 2014;179:130-4.
- Miller DA, Goodwin TM, Gherman RB, Paul RH. Intrapartum rupture of the unscarred uterus. *Obstet Gynecol.* 1997; 89(5 Pt 1):671-3.
- Catanzarite V, Cousins L, Dowling D, Daneshmand S. Oxytocin-associated rupture of an unscarred uterus in a primigravida. *Obstet Gynecol.* 2006;108 (3 Pt 2):723-5.
- Ronel D, Wiznitzer A, Sergienko R, Zlotnik A, Sheiner E. Trends, risk factors and pregnancy outcome in women with uterine rupture. *Arch Gynecol Obstet.* 2012;285(2):317-21.
- Haakman O, Ambrose D, Katopodis C, Altman AD. Spontaneous rupture of an unscarred uterus diagnosed postpartum: A case report. *J Obstet Gynaecol Can.* 2015;37(11):1021-4.
- Narasimhulu DM, Shi S. Delayed presentation of uterine rupture postpartum. *Am J Obstet Gynecol.* 2015;680:e1-e2.
- Ho SY, Chang SD, Liang CC. Simultaneous Uterine and Urinary Bladder Rupture in an Otherwise Successful Vaginal Birth After Cesarean Delivery. *J Chin Med Assoc.* 2010;73(12):655-9.
- Walsh CA, Baxi LV. Rupture of the primigravid uterus: a review of the literature. *Obstet Gynecol Surv.* 2007;62(5):327-34; quiz 353-4.
- Tutschek B, Bender HG, Henrich W. Silent uterine rupture during vaginal delivery successfully managed conservatively. *Ultrasound Obstet Gynecol.* 2005;26(2):199-200.



Médico especialista en Ginecología y Obstetricia. Actualmente cursando estudios de sub-especialidad en Medicina Materno-Fetal en el Hospital Universitario, "Dr. José E. González", UANL. Co-autor del trabajo ganador de tercer lugar del Concurso: "Luis Ricaud Rothiot" en el 66° Congreso Mexicano de Ginecología y Obstetricia. Noviembre de 2015.



Jefe del Servicio de Obstetricia del Departamento de Ginecología y Obstetricia del Hospital Universitario "Dr. José E. González", UANL. Subdirector Hospitalario de Servicios Médicos de la Universidad Autónoma de Nuevo León. Profesor de Tiempo Completo de la Facultad de Medicina de la UANL. Con especialidad en Ginecología y Obstetricia y Sub-especialidad en Perinatología del Hospital Universitario "Dr. José E. González", UANL. Diplomado en Diagnóstico prenatal en el Hospital Universitario Materno-Infantil, Vall D'Hebrón, Barcelona, España.